PROCESSO SELETIVO PARA INGRESSO NOS **CURSOS DE APERFEIÇOAMENTO NOS MOLDES *FELLOW* DA ÁREA DE ENSINO MÉDICO** ANO LETIVO 2027.

EDITAL Nº 001/2026

CHAVE DE CORREÇÃO

107 - NEUROCIRURGIA EM ONCOLOGIA

BANCA ORGANIZADORA

INTEC INSTITUTO DE PESQUISA, GESTÃO E TECNOLOGIA
processoseletivo@institutointec.org.br
(31) 3016-3027

QUESTÃO Nº 1 - 20,00 PONTOS

Paciente de 2 anos de idade, apresentando alteração da marcha há 2 meses. Ao exame, apresenta ataxia cerebelar e papiledema. A RM de crânio mostrou tumor sólido-cístico da fossa posterior, com captação heterogênea de contraste e sem restrição à difusão, além de dilatação dos ventrículos supratentoriais com transudação ependimária.

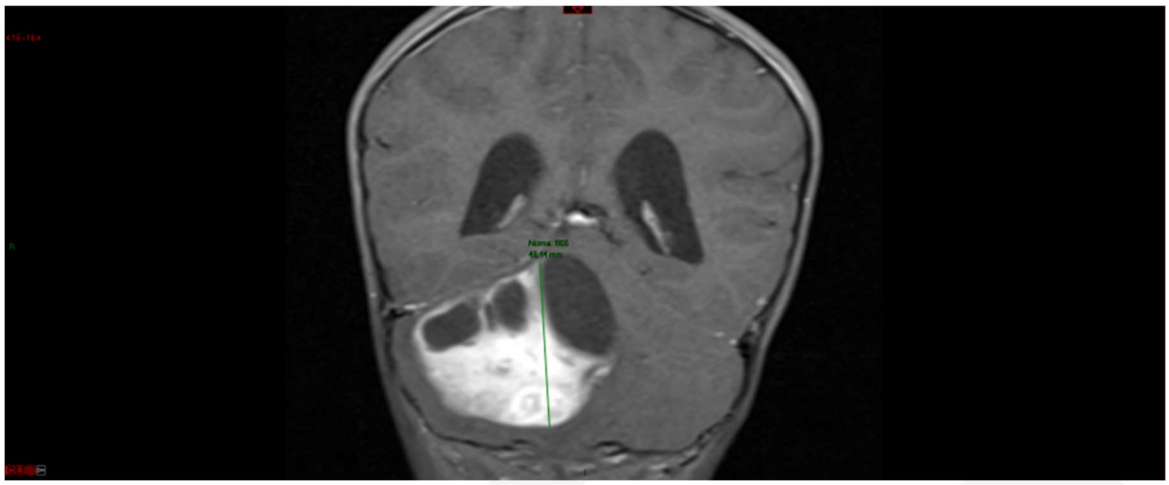

Fonte: INCA

Com base no caso apresentado e na imagem, responda aos itens a seguir:

QUESTÃO Nº 1. LETRA A - 5,00 PONTOS

1.a) Informe o diagnóstico mais provável para esse paciente.

CHAVE DE CORREÇÃO:

Astrocitoma pilocítico.

QUESTÃO Nº 1. LETRA B - 5,00 PONTOS

1.b) Informe os principais diagnósticos diferenciais.

CHAVE DE CORREÇÃO:

Meduloblastoma e ependimoma.

QUESTÃO Nº 1. LETRA C - 4,00 PONTOS

1.c) Informe as opções de tratamento da hidrocefalia.

CHAVE DE CORREÇÃO:

Meduloblastoma e ependimoma.

QUESTÃO Nº 1. LETRA D - 6,00 PONTOS

1.d) Informe o tratamento mais indicado para esse paciente.

CHAVE DE CORREÇÃO:

Ressecção radical da lesão.

QUESTÃO Nº 2 - 20,00 PONTOS

Paciente de 43 anos apresenta lombalgia alta com início há 10 meses, de caráter progressivo e com padrão de claudicação neurogênica, mais intensa no membro inferior esquerdo e

principalmente durante a ortostase prolongada. Na última semana, iniciou quadro de parestesia nos membros inferiores e incontinência urinária.

Ao exame, apresenta força grau 4 proximal em membro inferior esquerdo e parestesia.

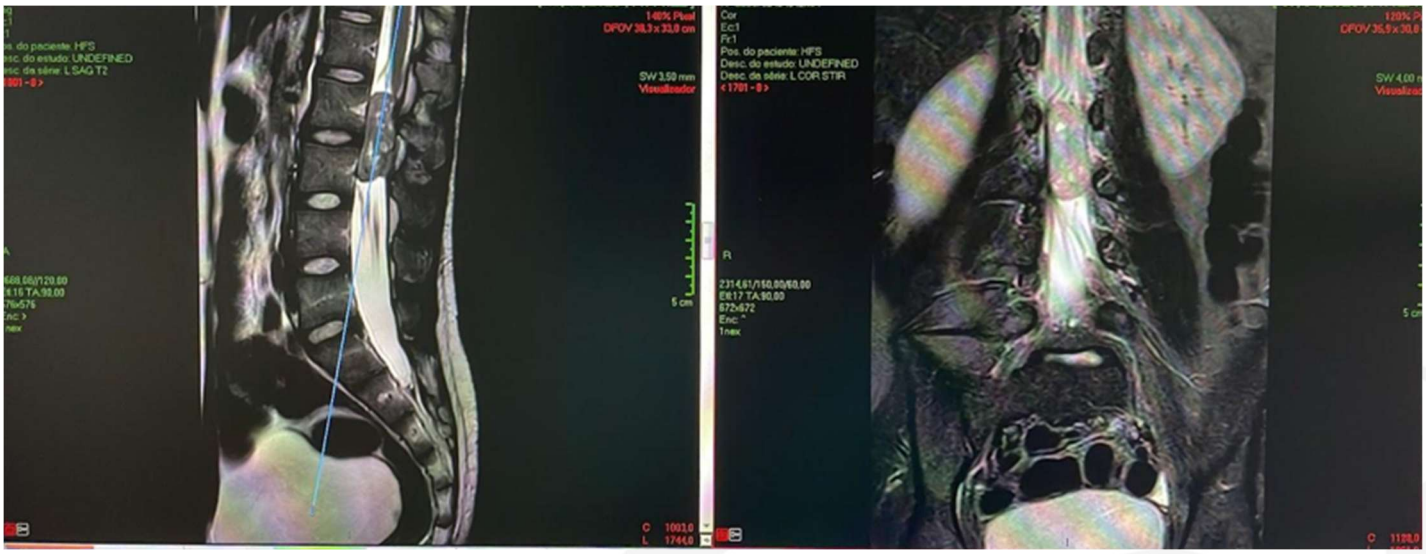

Fonte: INCA

Considerando as imagens da ressonância magnética das colunas lombar e torácica, responda aos itens a seguir:

QUESTÃO Nº 2. LETRA A - 4,00 PONTOS

2.a) Informe o diagnóstico sindrômico apresentado pelo paciente.

CHAVE DE CORREÇÃO:

Síndrome de Cauda Equina.

QUESTÃO Nº 2. LETRA B - 6,00 PONTOS

2.b) Cite três hipóteses diagnósticas prováveis.

CHAVE DE CORREÇÃO:

Ependimoma, Schwannoma, Meningioma.

QUESTÃO Nº 2. LETRA C - 10,00 PONTOS

2.c) Descreva o tratamento cirúrgico em cinco etapas objetivas – posicionamento, incisão, acesso, ressecção e fechamento.

CHAVE DE CORREÇÃO:

Posição: Ducúbito Ventral. – Incisão Posterior Lombar Mediana. – Acesso: Laminectomia (ou Laminotomia) e Durotomia. – Ressecção Microcirúrgica intradural (ou dissecção aracnóidea). – Fechamento: Duroplatia (ou rafia dural primária), Laminoplastia ou apenas Fechamento por planos.

QUESTÃO Nº 3 - 20,00 PONTOS

Paciente de 12 anos, apresenta ataxia da marcha progressiva há 6 meses.

Ao exame, apresenta hipoacusia à esquerda, sem outras alterações.



Fonte: INCA

Com base na imagem, responda aos itens a seguir:

QUESTÃO Nº 3. LETRA A - 4,00 PONTOS

3.a) Informe o diagnóstico mais provável para esse paciente.

CHAVE DE CORREÇÃO:

Neurofibromatose tipo 2.

QUESTÃO Nº 3. LETRA B - 4,00 PONTOS

3.b) Informe a alteração genética esperada nesse paciente, e o tipo de herança.

CHAVE DE CORREÇÃO:

Mutação no gene NF2 de herança autossômica dominante.

QUESTÃO Nº 3. LETRA C - 6,00 PONTOS

3.c) Informe quais outros tumores do sistema nervoso central podem ser encontrados nessa doença.

CHAVE DE CORREÇÃO:

Meningioma, ependimoma e outros schwannomas.

QUESTÃO Nº 3. LETRA D - 6,00 PONTOS

3.d) Descreva os objetivos do tratamento cirúrgico para esse paciente.

CHAVE DE CORREÇÃO:

Descompressão do tronco cerebral, alívio dos sintomas e preservação das funções neurológicas.

QUESTÃO Nº 4 - 20,00 PONTOS

Paciente de 45 anos, transferida de outro hospital após apresentar quadro súbito de cefaleia e perda visual significativa.

Ao exame, apresenta apenas visão residual luminosa central, sendo incapaz de contar dedos, sem outras alterações.

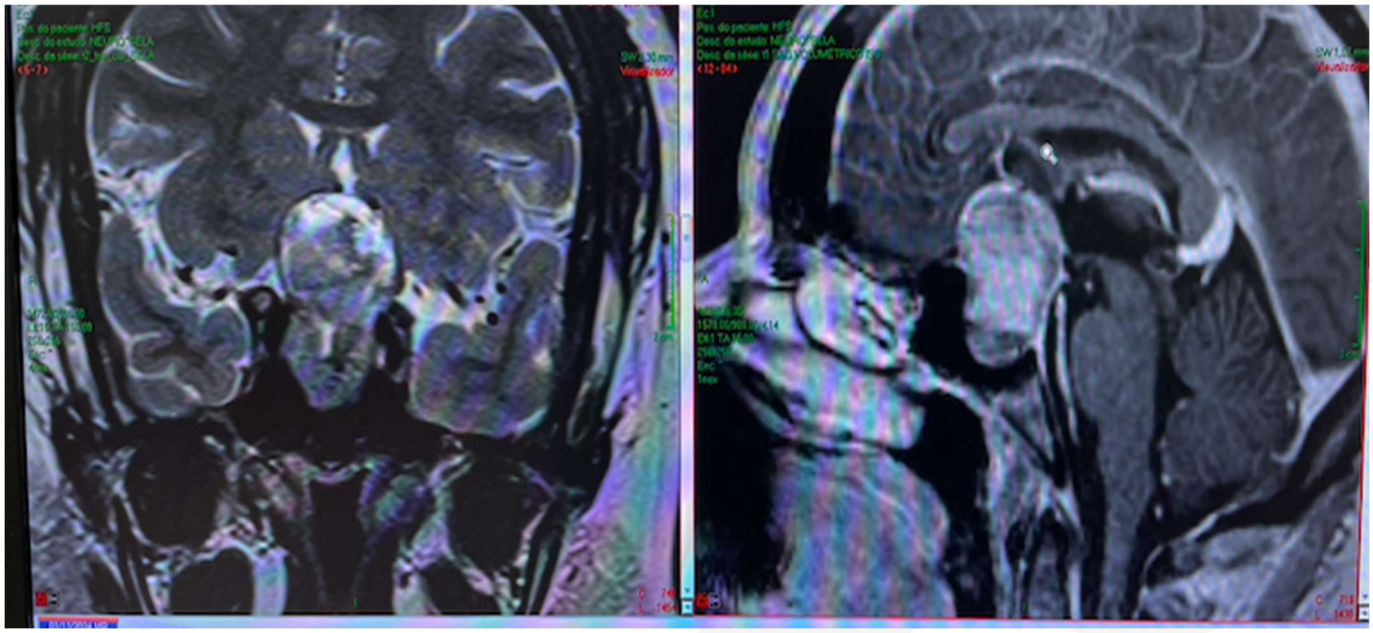

Fonte: INCA

Com base na imagem, responda aos itens a seguir:

QUESTÃO Nº 4. LETRA A - 4,00 PONTOS

4.a) Informe o diagnóstico neoplásico mais comum.

CHAVE DE CORREÇÃO:

Adenoma de Hipófise.

QUESTÃO Nº 4. LETRA B - 4,00 PONTOS

4.b) Informe o evento clínico provavelmente associado ao acometimento súbito apresentado pela paciente e a etiologia desse evento.

CHAVE DE CORREÇÃO:

Apoplexia Hipofisária. Vascular (ou Isquêmico/transformação hemorrágica).

QUESTÃO Nº 4. LETRA C - 4,00 PONTOS

4.c) Cite, pelo menos, quatro exames laboratoriais adequados para a investigação funcional endocrinológica dessa lesão.

CHAVE DE CORREÇÃO:

Quaisquer 4 dos seguintes: Prolactina, GH, ACTH, LH, FSH, TSH, T3, T4 livre, Cortisol, IGF-1, Testosterona, Estradiol.

QUESTÃO Nº 4. LETRA D - 8,00 PONTOS

4.d) Aponte duas vias de acesso possíveis para o tratamento cirúrgico dessa paciente, especificando o trajeto necessário para cada via.

CHAVE DE CORREÇÃO:

Transcraniano (Pterional transilviano ou Subfrontal ou fronto-orbital); Transesfenoidal (transnasal ou sublabial).

QUESTÃO Nº 5 - 20,00 PONTOS

Paciente de 58 anos, com quadro de hemiparesia esquerda progressiva iniciado há 2 meses, que evoluiu, na última semana, com paresia do membro superior direito e disfasia. Foi internada pela Emergência, com melhora importante dos sintomas após o início da corticoterapia. Apresentava história pregressa de câncer de mama há 7 anos, tratado à época com cirurgia, quimioterapia e radioterapia da mama. Encontrava-se de alta da Oncologia. A investigação de reestadiamento não evidenciou sinais de doença sistêmica. Realizado exame de Ressonância Magnética (RM) de crânio.



Fonte: INCA

Com base nesse caso e nas imagens de RM, responda aos itens a seguir:

QUESTÃO Nº 5. LETRA A - 3,00 PONTOS

5.a) Informe a principal hipótese diagnóstica.

CHAVE DE CORREÇÃO:

Metástases Cerebrais ou Lesões Cerebrais Secundárias.

QUESTÃO Nº 5. LETRA B - 3,00 PONTOS

5.b) Nessa faixa etária, quais são os três sítios primários que constituem as fontes mais comuns de acometimento do sistema nervoso central?

CHAVE DE CORREÇÃO:

Mama, Pulmão e Pele.

QUESTÃO Nº 5. LETRA C - 4,00 PONTOS

5.c) Liste as lesões que explicam o sintoma inicial da paciente. Informe qual o outro sintoma topográfico (focal) poderia também ser atribuído a essa mesma lesão.

CHAVE DE CORREÇÃO:

A Lesão Parieto-Occipital Direita. Um dos sintomas a seguir: Hemianopsia homônima esquerda ou qualquer sintoma parietal (desorientação espacial, acalculia, alteração da prosódia, prosopagnosia).

QUESTÃO Nº 5. LETRA D - 10,00 PONTOS

5.d) Descreva, simplificadamente em cinco etapas sequenciais, o tratamento cirúrgico dessa paciente.

CHAVE DE CORREÇÃO:

Quaisquer 4 das etapas listadas, em ordem correta: - Incisão (Reta, arciforme ou ferradura); - Craniotomia; - Durotomia arciforme ou em cruz; - Microcirurgia cerebral (ou abertura da pia-mater e ressecção intraparenquimatosa da Lesão); - Duroplastia; - Cranioplastia; - Fechamento por Planos (ou fechamento subcutâneo e sutura de pele).