PROCESSO SELETIVO PARA INGRESSO NOS **CURSOS DE APERFEIÇOAMENTO NOS MOLDES *FELLOW* DA ÁREA DE ENSINO MÉDICO** ANO LETIVO 2027.

EDITAL Nº 001/2026

CHAVE DE CORREÇÃO

112 - RADIOLOGIA MAMÁRIA

BANCA ORGANIZADORA

QUESTÃO Nº 1 - 20,00 PONTOS

Uma paciente de 52 anos, na pós-menopausa, procura o Serviço de Mastologia com queixa de fluxo papilar espontâneo à direita, com início há aproximadamente um mês. Ela descreve o fluxo como intermitente, de coloração avermelhada e que mancha o sutiã, sem que seja necessário espremer o mamilo. Ao exame físico, o mastologista confirma a saída de secreção serossanguinolenta por um ducto único ao pressionar um ponto específico na região retroareolar.

Com base nesse cenário clínico, responda aos itens a seguir:

QUESTÃO Nº 1. LETRA A - 5,00 PONTOS

1.a) Descreva as características semiológicas fundamentais para classificar um fluxo papilar como "suspeito" ou "patológico".

CHAVE DE CORREÇÃO:

Os fluxos papilares patológicos normalmente ocorrem de maneira espontânea e persistente, unilaterais, uniductais, com ponto de gatilho perceptível, sanguinolentos, serossanguinolentos ou translúcidos ("água de rocha").

QUESTÃO Nº 1. LETRA B - 5,00 PONTOS

1.b) Informe as principais causas de fluxo papilar suspeito.

CHAVE DE CORREÇÃO:

A maior parte dos fluxos papilares patológicos é causada por lesões benignas, como papilomas e ectasia ductal. No entanto, o risco de câncer de mama subjacente é considerável, sendo o carcinoma ductal *in situ* (CDIS) o subtipo mais comumente associado.

QUESTÃO Nº 1. LETRA C - 5,00 PONTOS

1.c) Informe quais são os métodos de imagem iniciais para a investigação e indique qual deles apresenta a maior sensibilidade.

CHAVE DE CORREÇÃO:

A investigação inicial deve sempre incluir a Mamografia (MMG) e a Ultrassonografia das mamas (USG). A USG é crucial para avaliar a região retroareolar e os ductos mamários, podendo identificar diretamente a causa (ex.: ectasia ductal, nódulo intraductal). A MMG busca achados associados, como calcificações suspeitas). A ultrassonografia tem maior sensibilidade do que a mamografia.

QUESTÃO Nº 1. LETRA D - 5,00 PONTOS

1.d) Informe quando se deve utilizar a ressonância magnética na investigação do fluxo papilar suspeito.

CHAVE DE CORREÇÃO:

A RM não é um exame inicial. Sua principal indicação é para pacientes com fluxo papilar suspeito e persistente, cujos exames de primeira linha (MMG e USG) foram negativos ou inconclusivos. Devido à sua alta sensibilidade, a RM pode detectar lesões ocultas (especialmente CDIS não calcificado).

QUESTÃO Nº 2 - 20,00 PONTOS

Na prática da mamografia diagnóstica, as incidências básicas são frequentemente complementadas por incidências adicionais para a elucidação de achados inconclusivos ou suspeitos. A correta indicação e execução dessas manobras são essenciais para confirmar ou

descartar a existência de uma lesão, localizá-la com precisão e avaliar suas características morfológicas, impactando diretamente a classificação ACR BI-RADS® (*American College of Radiology - Breast Imaging Report and Data System*) e na conduta subsequente.

Com base no enunciado, responda aos itens a seguir:

QUESTÃO Nº 2. LETRA A - 5,00 PONTOS

2.a) Quais são as incidências mamográficas básicas?

CHAVE DE CORREÇÃO:

Incidência craniocaudal e médio lateral oblíquo.

QUESTÃO Nº 2. LETRA B - 5,00 PONTOS

2.b) Cite cinco exemplos de incidências mamográficas adicionais.

CHAVE DE CORREÇÃO:

As projeções adicionais mais importantes incluem:

- CC exagerada lateral e medial
- Axilar
- Lateromedial e mediolateral (perfil)
- Clivagem
- Rolada lateral e medial
- Compressão seletiva
- Magnificação
- Tangencial.

QUESTÃO Nº 2. LETRA C - 5,00 PONTOS

2.c) Explique cinco finalidades da realização de incidências mamográficas adicionais, destacando sua importância na avaliação mamográfica.

CHAVE DE CORREÇÃO:

- Visualizar as porções laterais e mediais mais periféricas da mama.
- Confirmar ou excluir achados duvidosos das incidências convencionais.
- Caracterizar e confirmar lesões verdadeiras.
- Triangular e localizar a lesão.
- Ampliar calcificações

QUESTÃO Nº 2. LETRA D - 5,00 PONTOS

2.d) Explique a finalidade da manobra de Eklund, especificando o cenário clínico em que essa manobra é indispensável.

CHAVE DE CORREÇÃO:

A manobra de Eklund é indispensável na avaliação de pacientes com implantes mamários. Como os implantes são radiopacos, eles obscurecem o tecido mamário. A finalidade da manobra é deslocar o implante posteriormente e permitir a compressão e visualização adequada do parênquima mamário anterior.

QUESTÃO Nº 3 - 20,00 PONTOS

Uma paciente de 33 anos, na 25ª semana de sua primeira gestação, procura o obstetra referindo o aparecimento de um “caroço” endurecido e indolor na mama esquerda há cerca de dois meses. Ela

inicialmente atribuiu o achado às mudanças normais da gravidez. O exame físico confirma um nódulo de aproximadamente 3,0cm nos quadrantes superiores da mama esquerda, de consistência firme e mobilidade reduzida, sem alterações cutâneas evidentes.

Após a análise desse caso, responda aos itens a seguir:

QUESTÃO Nº 3. LETRA A - 10,00 PONTOS

3.a) Defina o câncer de mama associado à gestação, informe a apresentação clínica mais comum e justifique por que o diagnóstico nessa população é frequentemente mais tardio em comparação ao de mulheres não grávidas.

CHAVE DE CORREÇÃO:

O câncer de mama associado à gestação é definido como o câncer de mama diagnosticado durante o período gestacional ou ao longo do primeiro ano pós-parto.

A apresentação clínica mais comum é o nódulo palpável. Outros sinais e sintomas que devem suscitar a investigação incluem assimetria do volume mamário, fluxo papilar sanguinolento, espessamento cutâneo e linfadenopatia axilar.

O diagnóstico é frequentemente tardio devido às alterações fisiológicas da mama durante a gestação, que podem mascarar um nódulo suspeito. Além disso, tanto a paciente quanto o médico podem, erroneamente, atribuir um novo nódulo a condições benignas do período gestacional, postergando a investigação.

QUESTÃO Nº 3. LETRA B - 2,50 PONTOS

3.b) Informe o principal método de imagem inicial para a investigação de uma alteração palpável durante a gestação.

CHAVE DE CORREÇÃO:

A ultrassonografia é o principal método de avaliação diagnóstica das mamas durante a gravidez e a lactação.

QUESTÃO Nº 3. LETRA C - 5,00 PONTOS

3.c) Informe as indicações para o uso da mamografia durante a gravidez e a lactação.

CHAVE DE CORREÇÃO:

Pacientes com queixas clínicas quando a ultrassonografia apresenta resultados negativos, indeterminados ou suspeitos, especificamente para avaliar calcificações ou distorção arquitetural, que podem ser responsáveis pela sintomatologia clínica.

Lesões suspeitas para conteúdo gorduroso na ultrassonografia, situação na qual a mamografia tem maior especificidade.

Pacientes com diagnóstico de câncer de mama para complementação do estadiamento.

QUESTÃO Nº 3. LETRA D - 2,50 PONTOS

3.d) Informe o subtipo histológico mais frequente do câncer de mama associado à gestação.

CHAVE DE CORREÇÃO:

Carcinoma ductal invasivo de alto grau (75 a 90%).

QUESTÃO Nº 4 - 20,00 PONTOS

Paciente do sexo feminino, de 43 anos, procura o Serviço de Mastologia com queixa de mastalgia à direita e uma sutil alteração na coloração da pele na região periareolar ipsilateral, com início há cerca de 15 dias. Como antecedente oncológico, relata diagnóstico de melanoma uveal de células fusiformes no olho esquerdo, tratado cirurgicamente em 2024, sem outras comorbidades conhecidas.

Foram solicitadas mamografia digital bilateral com tomossíntese e ultrassonografia mamária complementar. Os principais achados de imagem são apresentados a seguir:

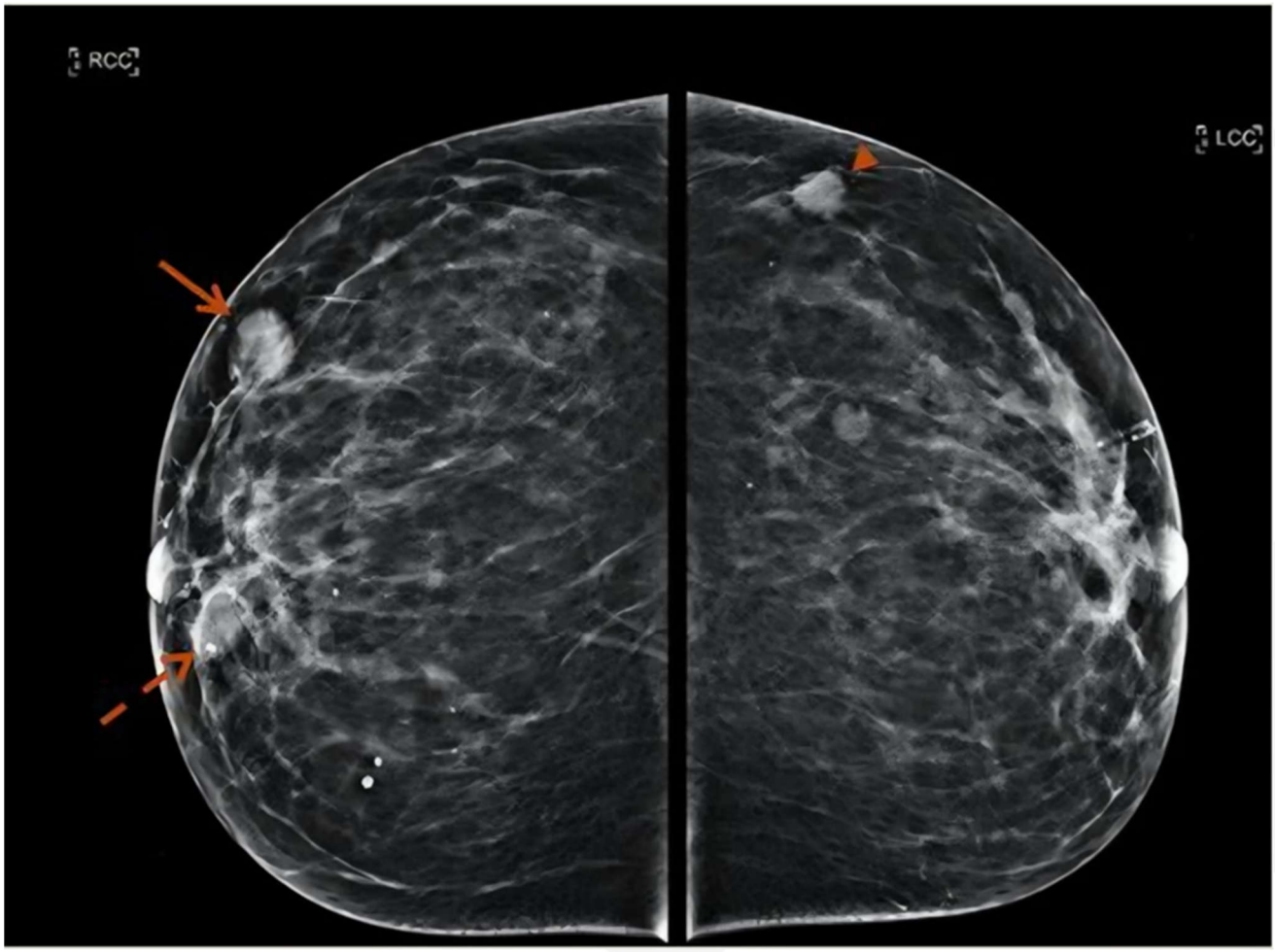

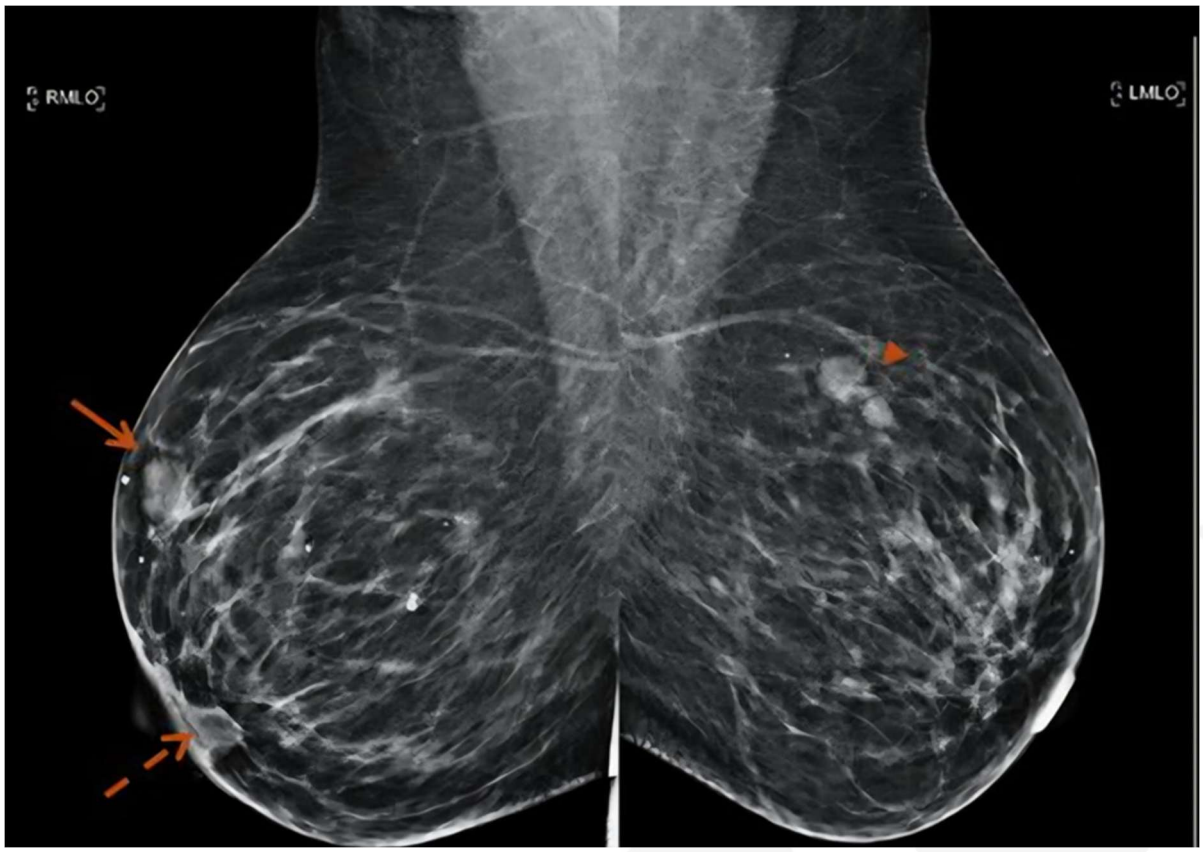
RMLO
LMLO

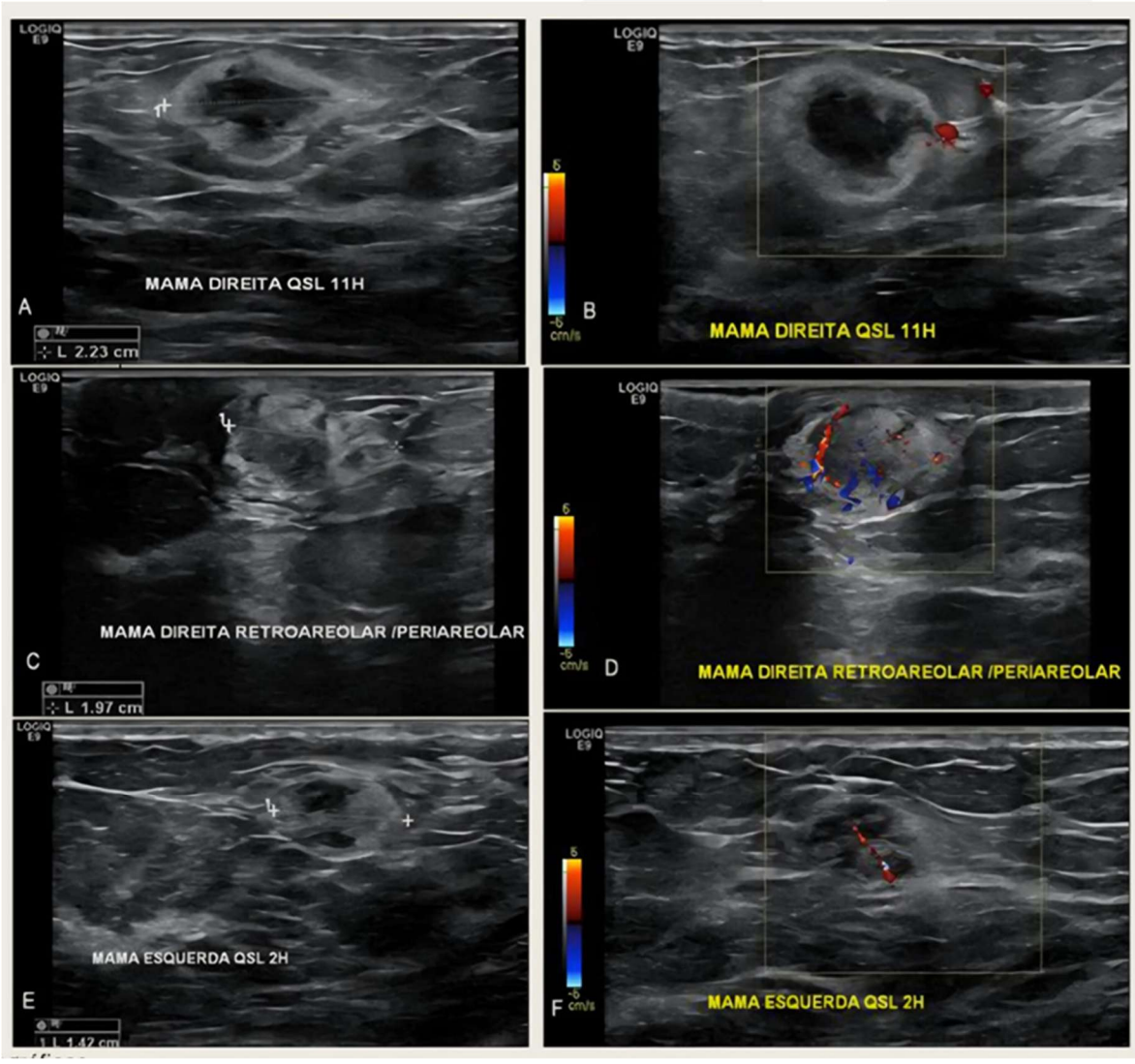
LOGIQ E9
MAMA DIREITA QSL 11H
A
L 2.23 cm
B
MAMA DIREITA QSL 11H
MAMA DIREITA RETROAREOLAR /PERIAREOLAR
C
L 1.97 cm
D
MAMA DIREITA RETROAREOLAR /PERIAREOLAR
MAMA ESQUERDA QSL 2H
E
L 1.42 cm
F
MAMA ESQUERDA QSL 2H

Após a análise do caso clínico e das imagens disponíveis, responda aos itens a seguir:

QUESTÃO Nº 4. LETRA A - 5,00 PONTOS

4.a) Descreva os achados ultrassonográficos do nódulo localizado no QSL, às 11h**,** da mama direita (imagens da primeira fileira), de acordo com o léxico do ACR BI-RADS® (*American College of Radiology - Breast Imaging Report and Data System*).

CHAVE DE CORREÇÃO:

Nódulo complexo sólido-cístico, predominantemente cístico, com fluxo periférico pelo Doppler, oval e indistinto.

QUESTÃO Nº 4. LETRA B - 5,00 PONTOS

4.b) Com base na interpretação conjunta dos exames, informe a categoria final estabelecida pelo ACR BI-RADS® (*American College of Radiology - Breast Imaging Report and Data System*).

CHAVE DE CORREÇÃO:

Categoria 4 (ACR BI-RADS).

QUESTÃO Nº 4. LETRA C - 5,00 PONTOS

4.c) Diante da categoria atribuída, informe a conduta recomendada e o método diagnóstico indicado.

CHAVE DE CORREÇÃO:

Histopatológico. Biópsia por agulha grossa guiada por ultrassonografia ou biópsia assistida a vácuo guiada por ultrassonografia.

QUESTÃO Nº 4. LETRA D - 5,00 PONTOS

4.d) Considerando a história oncológica pregressa da paciente (melanoma uveal), informe o principal diagnóstico diferencial a ser considerado para as lesões mamárias, além do carcinoma invasor mamário.

CHAVE DE CORREÇÃO:

Metástase de melanoma uveal.

QUESTÃO Nº 5 - 20,00 PONTOS

Uma paciente de 35 anos, portadora de mutação no gene BRCA1, realiza sua primeira mamografia de rastreamento, que evidencia um nódulo de 8mm, oval, circunscrito e não calcificado, sem outros achados associados. A ultrassonografia confirma um nódulo com morfologia provavelmente benigna.

Com base no caso clínico, responda aos itens a seguir:

QUESTÃO Nº 5. LETRA A - 7,50 PONTOS

5.a) Informe a conduta recomendada para essa paciente.

CHAVE DE CORREÇÃO:

A conduta recomendada é não seguir o protocolo padrão da categoria BI-RADS® 3. Deve-se indicar a biópsia percutânea por agulha grossa (“core biopsy”) guiada por ultrassonografia. Embora a probabilidade de o resultado ser benigno (ex: fibroadenoma) seja alta, o risco de postergar um diagnóstico de câncer justifica uma abordagem definitiva. O laudo pode descrever o achado como BI-RADS® 3, mas a recomendação final deve ser adaptada ao contexto clínico.

QUESTÃO Nº 5. LETRA B - 5,00 PONTOS

5.b) A partir de qual idade deve ser iniciado o rastreamento mamográfico anual em pacientes portadoras de mutação nos genes BRCA1 ou BRCA2?

CHAVE DE CORREÇÃO:

A partir dos 30 anos. Caso a paciente ou o seu médico desejar iniciá-lo antes, não se recomenda começá-lo antes dos 25 anos.

QUESTÃO Nº 5. LETRA C - 2,50 PONTOS

5.c) Informe a periodicidade com que deve ser realizada a mamografia.

CHAVE DE CORREÇÃO:

Anual

QUESTÃO Nº 5. LETRA D - 5,00 PONTOS

5.d) Informe qual outro método de imagem deve ser considerado no rastreamento de pacientes de alto risco.

CHAVE DE CORREÇÃO:

Ressonância Magnética Mamária.